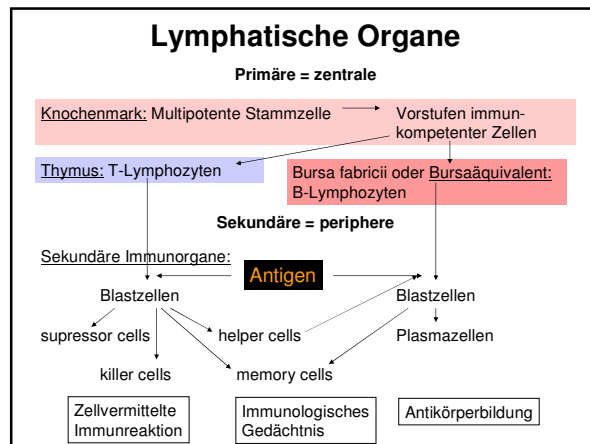
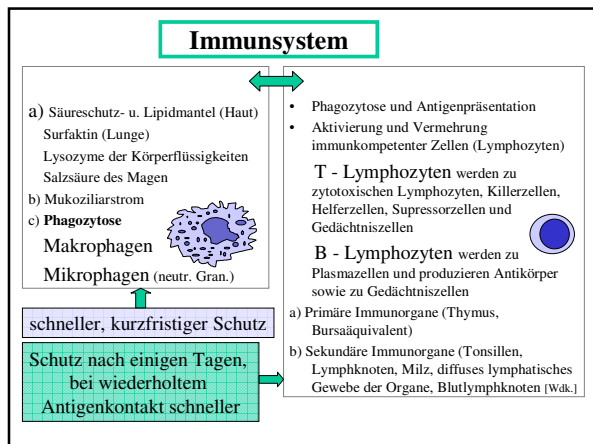
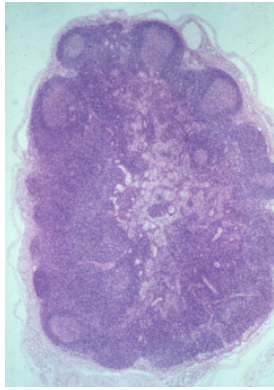
Lymphatisches Gewebe von Schleimhäuten

Gastrointestinaltrakt
GALT: z.B. Peyer'sche Platten



Dünndarm Schwein

Lymphknoten



Cortex
Follikel
B-Lymphozyten

Parakortex
T-Lymphozyten

Medulla
Lymphoretikuläres Gewebe, Plasmazellen

