

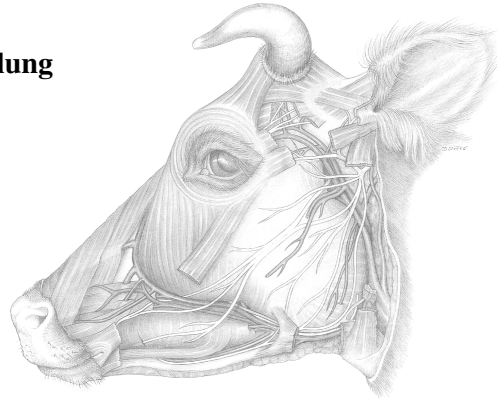
Larynx

Pferd:

Lage des Kehlkopfes in Abhängigkeit von der Kopfstellung

Kehlkopfeinteilung

- 1 Aditus
- 2 Vestibulum
- 3 Ventriculus lat.
- 4 Glottis
- 5 Cavum infraglotticum



Atemstellung und Schluckstellung des Kehlkopfes

Stimmritze: geöffnet, geschlossen

Kehlkopfknorpel

- 1 Cartilago epiglottica
- 2 Cartilago thyreoidea: Incisura thyreoidea caudalis
- 3 Cartilago aryaenoidea
- 4 Cartilago cricoidea

Elastischer und hyaliner Knorpel

Kehlkopfmuskulatur

- 1 M. aryaenoideus transversus
- 2 M. cricoarytaenoideus dors.
- 3 M. cricoarytaenoideus lat.
- 4 M. ventricularis
- 5 M. vocalis
- 6 M. cricothyreoideus

Kehlkopfmuskulatur: M. cricoarytaenoideus dors.

Innervation

2 Nerven auf jeder Seite:

N. laryngeus cran. vom N. vagus

N. laryngeus caud. vom N. laryngeus recurrens des N. vagus:

Innervation aller Kehlkopfmuskeln **außer**: M. cricothyreoideus

Symmetrie bzw. Asymmetrie des Kehlkopfes

Chirurgischer Zugang für Kehlkopfpeifer-OP

Kehlkopf, Rind: kein Ventriculus lat., Incisura thyreoidea rostr.

