

## Pleura und Lunge

### Gliederung der Brusthöhle

Zwerchfell, Diaphragma (Muskel)

Mittelfell, Mediastinum (Bindegewebe)

### Brustfell, Pleura parietalis

Pleura costalis

Pleura sternalis

Pleura diaphragmatica

Pleura mediastinalis

Pleura pericardiaca

### Lungenfell, Pleura pulmonalis

Mesopulmonum = Ligamentum pulmonale

Cavum pleurae sinistrum / dextrum

(Cava pleurae)

Pleura parietalis/

Pleura pulmonalis

Cupulae pleurae

### Recessus

Recessus mediastini

Recessus costodiaphragmaticus

Recessus costomediastinalis

Recessus mediastinodiaphragmaticus

### Gliederung in Lappen:

#### links: Pulmo sinister

Lobus cranialis (Spitzenlappen)

Pars cran.

Pars caud.

Lobus caudalis (Zwerchfelllappen)

#### rechts: Pulmo dexter

Lobus cranialis (Spitzenlappen)

Lobus medius (Mittellappen)

Lobus caudalis (Zwerchfelllappen)

Lobus accessorius (Anhangslappen)

### Lunge

Basis pulmonis, Apex pulmonis

Facies costalis, Impressiones costales

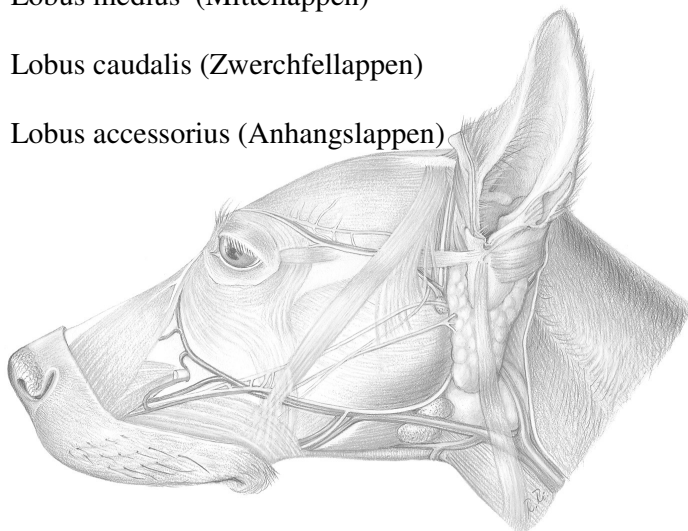
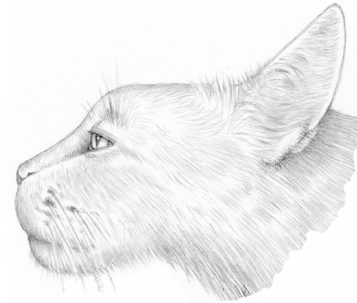Facies medialis, Impressio cardiaca

Impressio aortica

Impressio oesophagea

Sulcus venae cavae

Facies diaphragmatica



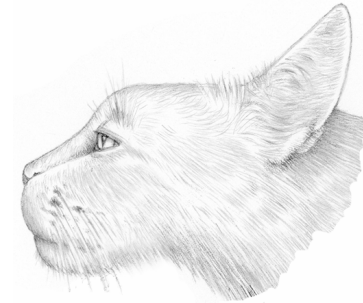Margo dorsalis (obtusus), Lig. pulmonale,  
Margo acutus: Margo ventralis, Margo basalis  
Incisura cardiaca

Hilus pulmonis, Radix pulmonis

**Bifurcatio tracheae**

**Arbor bronchialis**

- Bronchi principales
- Bronchi lobares
- Bronchi segmentales
- Bronchuli



**Blutversorgung:**

**Funktioneller Kreislauf**

- Truncus pulmonalis
- Broncho-arterieller Typ
- Alveoläres Kapillarnetz
- Venöser Abfluß aus den Lobi caudales entlang der Segmentgrenzen
- Vv. pulmonales

**Nutritiver Kreislauf**

- A. et V. broncho-oesophagea

**Anastomosen zum funktionellen Kreislauf ?**

**Lymphdrainage:**

**Lc. tracheobronchale**

- Ln. tracheobronchalis
  - dexter
  - sinister
  - medius

**Lc. mediastinale**

- Ln. mediastinalis
  - cranialis

**Nervenversorgung:**

**parasympathisch**

- N. vagus

**sympathisch**

- Ggl. cervicale medium, Ggl. stellatum

**Herzbeutel / Pericard**

Pleura pericardiaca

Pericardium fibrosum

Pericardium serosum

- Lamina parietalis

- Lamina visceralis = Epicardium

Cavum pericardii

Liquor pericardii

Ligamentum phrenico-pericardiacum (sterno-pericardiacum)

