








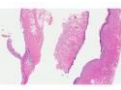

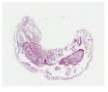






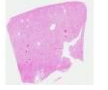




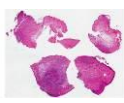
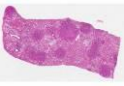










21. DVG-Schnittseminar „anzeigepflichtige Tierseuchen“, Fulda 4.-5.März 2016

Fall	Histologie Schnitt A	Histologie Schnitt B	Vorbericht	Morpholog. Diagnose	Ätiolog. Agens	anzeigepfl. Tierseuche
1			Haushuhn, experimentelle Infektion, ZNS Symptome, 5 dpi verendet			
2			Hausschwein, exp. Infektion, hohes Fieber, Depression, 7 dpi verendet			
3			Seuchenhaftes Geschehen bei Mastschweinen, hohes Fieber, Lethargie, ZNS-Symptome, Durchfall, Zyanosen			
4			6 jährige Kuh, Veränderungen in der Maulhöhle, blutiger Durchfall			
5			Rind, exp. Infektion, hohes Fieber, gestörtes AB, Diarrhoe, 10 dpi gestorben			
6			Ziege, 6 Monate, exp. Infektion, Stomatitis, Durchfall, respiratorische Symptome			
7			Haushuhn, experimentelle Infektion, ZNS Symptome, 5 dpi verendet			
8			Pferd, Florida, ZNS-Symptome mit Paresen und Paralysen, mehrere Tiere betroffen			
9			Pferd, Louisiana, ZNS-Symptome mit Paresen und Paralysen, mehrere Tiere betroffen			
10			Rind, Weidehaltung, Speicheln, v.a. Schlundverstopfung, Festliegen			
11			Kuh, adult, neurologische Ausfallerscheinungen			
12			Jungrind, seuchenhaftes Geschehen, Fieber, Nasenausfluss, Husten, Veränderungen in der Maulhöhle			



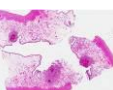




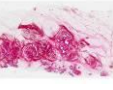

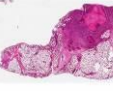



21. DVG-Schnittseminar „anzeigepflichtige Tierseuchen“, Fulda 4.-5.März 2016

Fall	Histologie Schnitt A	Histologie Schnitt B	Vorbericht	Morpholog. Diagnose	Ätiolog. Agens	anzeigepfl. Tierseuche
13			Absatzferkel mit ZNS-Symptomen			
14			A (Läufer), B (Jungrind), exp. Infektion, Veränderungen in Maulhöhle, an Klauen u. Rüsselscheibe, 7 dpi getötet			
15			Biene, im Bienenstock breiige, kaffee-braune, fadenziehende Masse in den Brutzellen			
16			Im Bienenstock (nicht aus Deutschland) gefunden			
17			Im Bienenstock (nicht aus Deutschland) gefunden, unregelmäßiges Brutbild, missgebildete Bienen			
18			Schaf, Veränderungen in der Maulhöhle, mehrere Tiere verendet			
19			Weißwedelhirsch aus Oregon, vermehrte Todesfälle			
20			Esel, exp. Infektion, hohes Fieber, Ödeme, 8 dpi verendet			
21			10 Jahre alte Kuh, plötzlich verendet, Milzruptur			
22			2 Wochen alte Schaflämmer, exp. Infektion, 3 dpi verstorben			
23			Äthiopische Grünmeerkatze (Chlorocebus aethiops, African Green Monkey), exp. Infektion, 6 dpi verendet			
24			Importpferd, rezidivierendes Fieber, Depression, Ödeme			

21. DVG-Schnittseminar „anzeigepflichtige Tierseuchen“, Fulda 4.-5.März 2016

Fall	Histologie Schnitt A	Histologie Schnitt B	Vorbericht	Morpholog. Diagnose	Ätiolog. Agens	anzeigepfl. Tierseuche
25			Rhesusaffe (<i>Macaca mulatta</i>), exp. SIV-Infektion, multiple Hautveränderungen, Fieber			
26			Schaf, exp. Infektion, Fieber, Veränderungen an Haut und Schleimhäuten, Dyspnoe			
27			Jungrind, exp. Infektion, Fieber, Knötchen am gesamten Körper inkl. Flotzmaul			
28			Europäische Auster (<i>Ostrea edulis</i>), stark erhöhte Mortalität, offenen Schalen, haften nicht mehr			
29			Europäische Auster (<i>Ostrea edulis</i>), stark erhöhte Mortalität			
30			Europäische Auster (<i>Ostrea edulis</i>), stark erhöhte Mortalität			
31			Pazifische Felsenauster (<i>Crassostrea gigas</i>), stark erhöhte Mortalität, offenen Schalen, haften nicht mehr, gelb.-grüne Pusteln			
32			Muschelbank (Amerikanische Auster, <i>Crassostrea virginica</i>) in Virginia, stark erhöhte Mortalität			
33			Pazifischer Shrimp, stark erhöhte Mortalität, Erweichung Außenskelett			
34			Shrimp, Lethargie, Inappetenz, Pigmentverluste in der Kutikula			
35			Shrimp, sehr hohe Mortalität, Inappetenz, gelbliche Verfärbung des Cephalothorax			
36			Karpfen, Apathie, Inappetenz, verfärbte Kiemen, Erosionen an den Flossen			

21. DVG-Schnittseminar „anzeigepflichtige Tierseuchen“, Fulda 4.-5.März 2016

Fall	Histologie Schnitt A	Histologie Schnitt B	Vorbericht	Morpholog. Diagnose	Ätiolog. Agens	anzeigepfl. Tierseuche
37			Forelle, Lethargie, Dunkelfärbung, Exophthalmus, helle Kiemen, aufgetriebener Leib, vermehrte Todesfälle			
38			Regenbogenforelle, plötzl. massive Verluste, 1 Woche nach Zukauf, Dunkelfärbung, Exophthalmus			
39			(A) Sau - Abort, Infertilität, (B) Wildschwein - Zufallsbefund			
40			Stute, nicht aus Deutschland, Vaginalausfluss, Schwellung in der Haut von Hals, Brust u. Kruppe, Lähmungen			
41			Mastbulle, tot aufgefunden, knisternde Schwellungen an Schultern und Rücken, mehrere Todesfälle			
42			Färse aus Mutterkuhhaltung, tot auf der Weide gefunden, Blutungen aus allen Körperöffnungen			
43			Jungrind, exp. Infektion, Fieber, Husten, Dyspnoe			
44			6 Wochen altes Kalb, Fieber, Durchfall			
45			Pferd, nicht aus Deutschland, Abmagerung, einseitiger Nasenausfluss, verkrustete Hautläsionen an den Extremitäten			
46			4 j. Kuh, schlechte Milchleistung, Abmagerung, Tötung im Rahmen einer veterinärpolizeilichen Maßnahme			